

DOI: 10.18027/2224-5057-2023-13-3s2-1-539-554

**Цитирование:** Ледин Е.В., Лядов В.К., Мороз Е.А., Трякин А.А., Черных М.В. Практические рекомендации по лекарственному лечению рака тонкой кишки и ампулы Фатерова сосочка. Практические рекомендации RUSSCO, часть 1. Злокачественные опухоли, 2023 (том 13), #3s2, стр. 539–554.

# РАК ТОНКОЙ КИШКИ И АМПУЛЫ ФАТЕРОВА СОСОЧКА

**Коллектив авторов:** Ледин Е.В., Лядов В.К., Мороз Е.А., Трякин А.А., Черных М.В.

**Ключевые слова:** рак двенадцатиперстной кишки, рак тощей кишки, рак подвздошной кишки, рак Фатерова сосочка, рак дуоденального сосочка, ампулярный рак, химиотерапия, таргетная терапия.

## КОДИРОВАНИЕ ПО МКБ-10

- C17.0 рак двенадцатиперстной кишки (ДПК)
- C17.1 рак тощей кишки
- C17.2 рак подвздошной кишки (исключен рак илеоцекального клапана C18.0)
- C17.8 рак тонкой кишки, выходящий за пределы одной и более локализаций
- C17.9 рак тонкой кишки неустановленной локализации
- C24.1 рак ампулы Фатерова сосочка

## 1. КЛАССИФИКАЦИЯ, СТАДИРОВАНИЕ И ПРОГНОЗЫ

Для стадирования применяется 8-я редакция классификации по системе TNM Международного противоракового союза AJCC/UICC ([uicc.org/resources/tnm](http://uicc.org/resources/tnm)).

### 1.1. Стадирование рака тонкой кишки

**T — первичная опухоль:**

- TX — недостаточно данных для оценки первичной опухоли;
- T0 — первичная опухоль не определяется;
- Tis — рак *in situ*;
- T1 — опухоль прорастает в собственную пластинку или подслизистый слой;
- T1a — опухоль прорастает в собственную пластинку;
- T1b — опухоль прорастает в подслизистый слой;
- T2 — опухоль прорастает в мышечный слой;
- T3 — опухоль прорастает мышечный слой до субсерозного или распространяется на непокрытые брюшиной ткани (брыжейка или забрюшинное пространство) без прорастания серозной оболочки;

T4 — опухоль прорастает висцеральную брюшину или напрямую врастает в другие органы (например, другие петли тонкой кишки, брыжейку соседних петель кишки, брюшную стенку через серозную оболочку; только для ДПК — инвазия поджелудочной железы или желчного протока).

#### **N — регионарные лимфатические узлы:**

NX — недостаточно данных для оценки поражения лимфоузлов;

N0 — нет признаков метастатического поражения регионарных лимфатических узлов;

N1 — поражение одного или двух регионарных лимфатических узлов;

N2 — поражение трех и более лимфатических узлов.

Регионарные лимфоузлы различаются в зависимости от локализации первичной опухоли. По отношению к ДПК регионарными являются следующие лимфатические узлы:

- ретропанкреатические;
- узлы вдоль печеночной артерии;
- нижние панкреатодуоденальные;
- верхние брыжеечные.

По отношению к тощей и подвздошной кишке к регионарным лимфоузлам относятся:

- верхние брыжеечные;
- брыжеечные;
- подвздошно-ободочные (для терминальных отделов подвздошной кишки);
- узлы около слепой кишки (для терминальных отделов подвздошной кишки).

Метастазы в чревных и парааортальных лимфатических узлах являются признаком отдаленного метастазирования M1.

#### **M — отдаленные метастазы:**

M0 — нет отдаленных метастазов;

M1 — есть отдаленные метастазы.

Группировка рака тонкой кишки по стадиям представлена в табл. 1.

**Таблица 1.** Группировка рака тонкой кишки по стадиям.

Стадия	T	N	M
Стадия 0	Tis	N0	M0
Стадия I	T1–2	N0	M0
Стадия IIA	T3	N0	M0
Стадия IIB	T4	N0	M0
Стадия IIIA	Любая T	N1	M0

Стадия	T	N	M
Стадия IIIВ	Любая T	N2	M0
Стадия IV	Любая T	Любая N	M1

## 1.2. Стадирование рака Фатерова сосочка

### T — первичная опухоль:

Tx — недостаточно данных для оценки первичной опухоли;

T0 — первичная опухоль не определяется;

Tis — рак *in situ*;

T1 — опухоль ограничена ампулой Фатерова сосочка или сфинктером Одди или прорастает за пределы сфинктера Одди и/или в подслизистый слой ДПК;

T1a — опухоль ограничена ампулой Фатерова сосочка или сфинктером Одди;

T1b — опухоль прорастает за пределы сфинктера Одди и/или в подслизистый слой ДПК;

T2 — опухоль прорастает в мышечный слой ДПК;

T3 — опухоль непосредственно инвазирует в поджелудочную железу (до 0,5 см) или распространяется более чем на 0,5 см по поджелудочной железе, или распространяется в перипанкреатическую или перидуоденальную ткань или серозную оболочку ДПК без вовлечения чревного ствола или верхней брыжеечной артерии;

T3a — опухоль непосредственно прорастает в поджелудочную железу (до 0,5 см);

T3b — опухоль распространяется более чем на 0,5 см по поджелудочной железе, или распространяется в перипанкреатическую или перидуоденальную ткань или серозную оболочку ДПК без вовлечения чревного ствола или верхней брыжеечной артерии;

T4 — опухоль поражает чревный ствол, верхнюю брыжеечную артерию и/или общую печеночную артерию независимо от размера

### N — регионарные лимфатические узлы:

NX — недостаточно данных для оценки поражения лимфоузлов;

N0 — нет признаков метастатического поражения регионарных лимфатических узлов;

N1 — поражение одного-трех регионарных лимфатических узлов;

N2 — поражение четырех и более лимфатических узлов

Поджелудочная железа и периапулярная область окружены богатой сетью лимфатических узлов, требующих оценки для точного стадирования. Регионарными являются

перипанкреатические лимфатические узлы, включающие в себя также узлы вдоль печеночной артерии и воротной вены.

#### **М — отдаленные метастазы:**

M0-нет признаков отдаленных метастазов;

M1-имеются отдаленные метастазы.

Группировка рака Фатерова сосочка по стадиям представлена в табл. 2.

**Таблица 2.** Группировка по стадиям рака Фатерова сосочка.

Стадия	T	N	M
IA	T1a	N0	M0
IB	T1b, T2	N0	M0
IIA	T3a	N0	M0
хIIB	T3b	N0	M0
IIIA	T1a, T1b, T2, T3a, T3b	N1	M0
IIIB	T4	Любая N	M0
	Любая T	N2	M0
IVB	Любая T	Любая N	M1

## **1.3 Анатомическая, гистологическая классификация и молекулярно-генетический профиль**

Опухоли тонкой кишки и ампулы Фатерова сосочка являются отдельными нозологическими единицами, объединенными в данной главе по формальному принципу в связи с определенной биологической схожестью, пересечением лечебно-диагностических подходов и дефицитом научной информации по возможностям лечения.

### **1.3.1. Опухоли тонкой кишки**

Злокачественные новообразования тонкой кишки относятся к редким опухолям и составляют всего 3–6% всех опухолей ЖКТ и примерно 0,6% всех злокачественных новообразований. Более половины случаев опухолей тонкой кишки приходится на рак ДПК (61%), оставшая часть приходится на опухоли тощей кишки и подвздошной кишки. Наиболее частыми злокачественными опухолями являются эпителиальные образования, которые будут рассмотрены в данной главе; гораздо реже встречаются нейроэндокринные и мезенхимальные опухоли (рассматриваются в соответствующих разделах Практических рекомендаций), а также первичные лимфомы, которые рассматриваются как экстранодальные лимфомы.

Молекулярно-генетический профиль аденокарцином тонкой кишки отличается от рака желудка: частота мутаций KRAS составляет 53% при опухолях желудка против 14%

при аденокарциноме тонкой кишки; мутации APC встречаются в 27% и 8% случаев соответственно. Профиль опухолей тонкой кишки отличается также от рака толстой кишки: частота мутации APC составляет 27% и 76% случаев, а CDKN2A — 14% и 34% соответственно. Молекулярно-генетический профиль опухолей различных отделов тонкой кишки практически не различается на всем ее протяжении (ДПК, тощей, подвздошной).

### 1.3.2. Опухоли ампулы Фатерова сосочка

Опухоли ампулы Фатерова сосочка (ампулярные опухоли) могут обладать кишечными или панкреатобилиарными свойствами, однако в действительности до 40% карцином имеют смешанное происхождение, что отражается на их иммунофенотипе. Ампулярный рак кишечного типа имеет лучший прогноз, чем панкреатобилиарный.

Аденокарциномы кишечного типа по своему ИГХ профилю идентичны аденокарциномам толстой кишки, а аденокарциномы панкреатобилиарного типа — опухолям из эпителия панкреатического протока или терминального отдела общего желчного протока. Помимо традиционных типов, существуют редко встречающиеся муцинозная аденокарцинома, дискогезивная карцинома, медуллярный рак, аденосквамозный рак, нейроэндокринные раки (мелко-крупноклеточные), смешанная нейроэндокринно-не-нейроэндокринная опухоль (MINEN), недифференцированный рак.

Для дифференциальной диагностики различных типов ампулярной аденокарциномы при невозможности определения на гистологическом уровне используют следующие иммуногистохимические маркеры:

- для определения интестинального (кишечного) типа: муцины 2 и 5AC, цитокератин 20, CDX2;
- для определения панкреатобилиарного типа: цитокератин 7, муцин 1, S100P;
- при смешанном варианте выделяют преобладающий фенотип.

Ампулярные карциномы анатомически подразделяют на 4 подтипа: периапулярные, интраампулярные, ампулярные протоковые и ампулярные неклассифицируемые. Пери- и интраампулярные аденокарциномы, как правило, имеют кишечное происхождение, а ампулярные протоковые — панкреатобилиарное. Неклассифицируемые карциномы составляют самую гетерогенную группу со всеми возможными типами, включая смешанный.

Установлена связь между гистологическими типами опухолей Фатерова сосочка и генетическими особенностями. Панкреатобилиарный подтип чаще имеет генные сигнатуры аденокарциномы поджелудочной железы с высокой частотой мутаций KRAS. Кишечный тип ближе к толстокишечным характеристикам с более высокой частотой мутации APC и PIK3CA, более частым повышением мутационной нагрузки (ТМВ) и микросателлитной нестабильности (MSI-H).

## 1.4. Прогнозы заболевания

У многих пациентов с опухолями тонкой кишки заболевание диагностируется на распространенной стадии (T4 или N1 или M1), что связано с анатомическими особенностями: тонкая кишка малодоступна для эндоскопического и рентгенологического исследования,

для нее характерны поздняя клиническая манифестация и относительно длительный диагностический этап. Негативными прогностическими факторами являются локализация опухоли в ДПК, положительный хирургический край резекции, низкая дифференцировка опухоли, возраст пациента старше 55 лет, одинокий (вне брака) статус пациента.

Прогноз при локализованном и местнораспространенном раке Фатерова сосочка зависит от степени локальной инвазии (категория Т), хирургического края резекции, поражения лимфатических узлов, степени дифференцировки, а также подтипа опухоли. Так, в одном из исследований медиана продолжительности жизни пациентов с панкреато-билиарным фенотипом составляла лишь 16 мес. против 116 мес. у пациентов с интестинальным фенотипом. Показатели выживаемости в зависимости от стадии по 7 версии AJCC представлены в табл. 3. Приведённые в таблице показатели выживаемости выше, чем при раке поджелудочной железы. Возможно, это связано с более ранним проявлением рака желчевыводящих путей за счет ранней обструкции желчевыводящих путей и развития желтухи.

**Таблица 3.** Пятилетняя выживаемость пациентов при раке ампулы Фатерова сосочка, зарегистрированных в SEER<sup>1</sup> с 1988 по 2003 гг.

Стадия заболевания на момент диагностики, 7 <sup>th</sup> AJCC	Пятилетняя выживаемость, %
Ia	60
Ib	57
IIa	30
IIb	22
III	27
IV	0

<sup>1</sup> SEER — Surveillance, Epidemiology and End Results database of the National Cancer Institute (база данных по результатам лечения и прогнозам Национального института рака США)

## 2. ДИАГНОСТИКА

Основной диагноза рака тонкой кишки и ампулы Фатерова сосочка является гистологическое исследование.

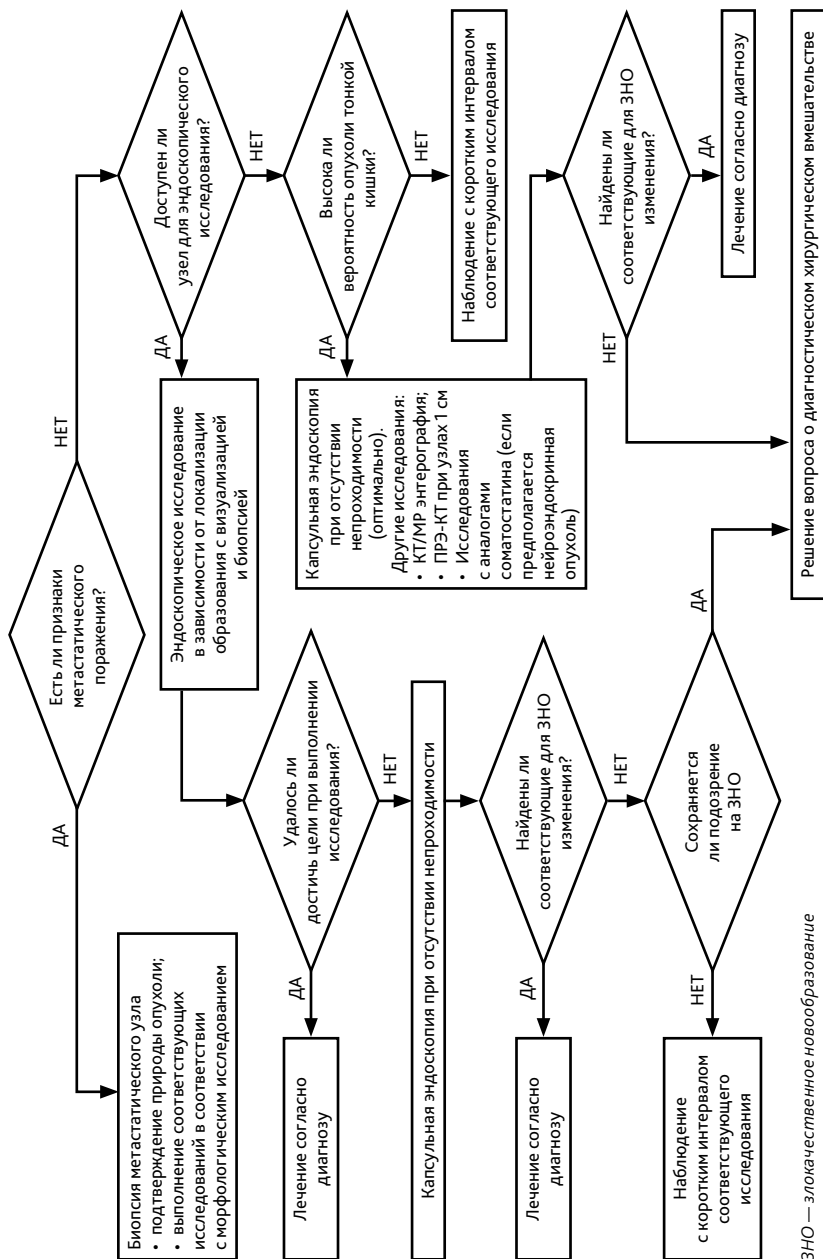
Образования тонкой кишки выявляют либо случайно при обследовании по поводу других причин, либо при появлении симптомов, которые относительно неспецифичны (боль в животе, симптомы непроходимости или перфорации кишки, кровотечение, желтуха, хроническая диарея, приливы).

Опухоли Фатерова сосочка чаще манифестируют желтухой.

Диагностический алгоритм при бессимптомных находках в тонкой кишке представлен на рис. 1. При наличии симптомов, например, карциноидного синдрома, должен быть проведен соответствующий поиск и дифференциальная диагностика.

## 2.1. Общие исследования для опухолей тонкой кишки и ампулы Фатерова сосочка

- Сбор жалоб и анамнеза
- Врачебный осмотр, определение статуса ECOG, общеклиническое обследование
- Лабораторная диагностика (общеклинический анализ крови, биохимический анализ крови, определение онкомаркеров СА19-9, РЭА). Следует учитывать, что уровень СА19-9 повышается при билиарной обструкции, гепатитах, холелитиазе, муковисцидозе и др.
- Трансабдоминальное УЗИ является первым инструментальным диагностическим шагом у пациентов с желтухой и обладает высокой чувствительностью в выявлении расширения желчных протоков и определении уровня обструкции. Однако нередко при исследовании не удается визуализировать сам опухолевый очаг.
- ИГХ исследование позволяет дифференцировать кишечный и панкреатобилиарный типы ампулярной опухоли, а также определить природу опухоли тонкой кишки (см. раздел 1.3.2.).
- КТ органов грудной клетки, брюшной полости и малого таза с в/в контрастированием.
- ЭГДС позволяет визуализировать большинство ампулярных опухолей, а также проксимальные отделы ДПК, помогая идентифицировать и дифференцировать соседствующие в данной зоне опухоли — нисходящего отдела ДПК, дистального отдела общего желчного протока, ампулы Фатерова сосочка, рака поджелудочной железы.
- МРТ с в/в контрастированием и МРХПГ. Может применяться при противопоказаниях к КТ, при противопоказаниях для ЭРХПГ при ампулярных опухолях или при наличии обструкции желчевыводящих путей.
- ПЭТ-КТ — по показаниям (при подозрении на наличие отдаленных метастазов по данным других методов диагностики, когда их подтверждение принципиально меняет тактику лечения). Формально методика не изучалась в качестве диагностической при опухолях данной локализации и не сравнивалась с КТ или МРТ, однако есть работы, показывающие малую диагностическую ценность исследования. Не является адекватной заменой диагностической лапароскопии при подозрении на перитонеальный канцероматоз.
- Молекулярно-генетическое обследование. При распространенных опухолях показано определение статуса MSI/dMMR методом ПЦР или ИГХ; мутации в генах BRAF; экспрессии HER2 методом ИГХ.



ЗНО — злокачественное новообразование

**Рисунок 1.** Рекомендуемый диагностический алгоритм при случайно выявленном новообразовании тонкой кишки.



## 2.2. Более специфичные для опухолей тонкой кишки обследования

- Эндоскопия может выполняться в ходе колоноскопии или интраоперационно с хирургической помощью. В ходе процедуры есть возможность получения образцов тканей и проведения терапевтических вмешательств. Недостатком является отсутствие возможности осмотра всей тонкой кишки, сложность выполнения процедуры с необходимостью соответствующего оборудования и врачебной экспертизы.
- КТ и МР-энтерография являются наиболее чувствительными методами выявления опухолей тонкой кишки. При этом МР-энтерография является более точным методом. Помимо визуализации первичной опухоли имеет решающее значение для оценки внекишечного распространения. КТ/МР-семиотика позволяет предположить гистологический диагноз, противопоказана при кишечной непроходимости.
- Капсульная эндоскопия является методом выбора при подозрении на тонкокишечное кровотечение, обладает высокой чувствительностью и высокой специфичностью (в определении злокачественного потенциала, но не природы опухоли). Основные недостатки — невозможность получить опухолевый материал для верификации, ограничение к применению при кишечной непроходимости, а также малая доступность.
- Диагностическая лапароскопия/лапаротомия возможна при подозрении на злокачественный процесс и отсутствии возможности подтверждения диагноза менее инвазивным способом. В ходе вмешательства может выполняться интраоперационная эндоскопия, а также быть принято решение о резекции тонкой кишки при визуализации опухоли и/или источника кровотечения.
- Ангиография может оказаться полезной при значимых кровотечениях для определения зоны кровотечения. Определенные опухоли (нейроэндокринные или лейомиосаркомы) могут быть визуализированы благодаря характерной сосудистой сети.

## 2.3. Более специфичные для опухолей ампулы Фатерова сосочка обследования

- ЭРХПГ является предпочтительным вариантом эндоскопического исследования, позволяющим одновременно визуализировать ампулу Фатерова сосочка, выполнить контрастное рентгенологическое исследование панкреатического и желчного протока, выполнить биопсию образования сосочка, ампулярного сегмента холедоха или панкреатического протока, а также нередко установить стент и выполнить билиарную декомпрессию.
- Эндо-УЗИ имеет сопоставимую чувствительность с ЭРХПГ и превосходит КТ и УЗИ в визуализации небольших ампулярных опухолей, позволяя точно определить распространенность опухоли и глубину инвазии.

## 3. ЛЕЧЕНИЕ

### 3.1. Локализованные формы

Операция остается единственным методом, способным излечить пациента с опухолью тонкой кишки и Фатерова сосочка. Цель хирургического лечения — достижение R0-резекции, что позволяет добиться наибольшей выживаемости.

Зачастую на основании инструментальных методов исследований невозможно дифференцировать различные виды опухолей — ампулярные, билиарные, поджелудочной железы, ДПК. В данном случае установить природу опухоли возможно лишь при патоморфологическом исследовании операционного материала.

С хирургической точки зрения предоперационное дифференциальное разделение периапулярных опухолей не имеет большого значения, поскольку хирургическая тактика от этого не меняется. Однако в последующем данная дифференциация важна в связи с различной тактикой периоперационной лекарственной терапии опухолей кишечного и панкреатобилиарного типа, а также для определения прогноза пациента.

#### 3.1.1. Неоадъювантная терапия

Как и при большинстве других редких онкологических заболеваний, неоадъювантная терапия является спорным подходом в связи с отсутствием соответствующих рандомизированных исследований. Тем не менее, имеется ряд небольших работ, подтверждающих эффективность и перспективность данного подхода. Лечение пациентов с местно-распространёнными опухолями следует проводить в специализированных центрах. Стандартных критериев, определяющих показания к неоадъювантной терапии, не существует. Кандидатами для ее проведения однозначно являются пациенты с нерезектабельными или погранично-резектабельными местно-распространенным опухолями. Для лечения панкреатобилиарных и смешанных типов опухолей могут применяться оксалиплатин-содержащие схемы лечения mFOLFIRINOX, гемцитабин + цисплатин (GemCis). При кишечном типе опухоли вариантом выбора является схема FOLFOX/IRI или, при невозможности проведения трехкомпонентного лечения, FOLFOX/XELOX.

#### 3.1.2. Хирургическое лечение

Опухоли ДПК и ампулярные опухоли кишечного типа характеризуются относительно локализованным характером роста, в отличие от ампулярных опухолей панкреатобилиарного типа и поджелудочной железы, обладающих высоким инфильтративным потенциалом с вовлечением в процесс окружающих тканей.

##### 3.1.2.1. Регионарные лимфатические узлы

Удаление региональных лимфатических узлов предоставляет важную информацию о стадии заболевания, которая влияет на решения относительно адъювантной терапии. Также доказано, что от количества удаленных лимфатических узлов зависит частота рецидивов и общая выживаемость.

При резекции опухоли тонкой кишки оптимальным объемом, необходимым для адекватной постановки диагноза, считается удаление не менее 8 регионарных лимфоузлов.

При выполнении панкреатодуоденальной резекции по поводу рака ампулы Фатерова сосочка для оптимального стадирования необходима патоморфологическая оценка не менее 12 лимфатических узлов.

### 3.1.2.2. Виды хирургических вмешательств

Вид хирургического вмешательства при локализованных опухолях тонкой кишки зависит от расположения первичного очага.

При опухолях ДПК, вовлекающих ее нисходящую часть, рекомендуется выполнение панкреатодуоденальной резекции или операции Уиппла.

При опухолях горизонтальной и восходящей части ДПК возможны различные подходы: наряду с выполнением панкреатодуоденальной резекции обсуждается возможность циркулярной панкреато-сохраняющей резекции ДПК или широкого местного иссечения en bloc, что основано на схожих онкологических результатах данного подхода без чрезмерно высокого риска развития послеоперационных осложнений.

Пациентам с опухолями тощей и подвздошной кишки показано выполнение резекции en bloc с региональными лимфатическими узлами с учетом локальной распространенности первичного очага.

При опухолях ампулы Фатерова сосочка стандартной операцией является панкреатодуоденальная резекция или операция Уиппла. Для отдельных пациентов с отсутствием инвазивного роста опухоли (Tis) возможно выполнение ампулэктомии. Однако ее выполнение не предполагает удаление регионарных лимфатических узлов. Ампулэктомию возможно рассматривать также у коморбидных пациентов старческого возраста с неинвазивными или небольшими, менее 6 мм высокодифференцированными опухолями без инвазии мышечного аппарата ампулы Фатерова сосочка (Tis, T1), что приводит к меньшему количеству осложнений по сравнению с панкреатикодуоденэктомией, но к несколько большему уровню рецидивов, особенно если речь идет об опухоли с инвазией.

### 3.1.3. Адьювантная терапия

Оптимальные варианты адьювантной ХТ опухолей тонкой кишки не определены ввиду отсутствия данных соответствующих проспективных рандомизированных исследований. Перед началом ХТ целесообразно убедиться в отсутствии прогрессирования и выполнить контрольное обследование с визуализацией брюшной полости и определением онкомаркеров РЭА и СА19-9. Варианты адьювантной терапии представлены в табл. 4.

#### 3.1.3.1. Адьювантная терапия опухолей тонкой кишки

На основании наиболее крупных работ, изучавших адьювантное лечение более 4700 пациентов с опухолями тонкой кишки, установлено значимое преимущество в общей выживаемости при проведении ХТ в сравнении с только хирургией (медиана продолжительности жизни 63 против 45 мес.). Наибольшую пользу получили пациенты с III стадией вне зависимости от расположения опухоли в пределах тонкой кишки. Пациентам с III

стадией заболевания рекомендовано назначение ХТ по схеме XELOX/FOLFOX на протяжении 6 месяцев. При развитии токсической полинейропатии I степени возможна отмена оксалиплатина и продолжение монотерапии фторпиримидинами.

В отношении II стадии была отмечена тенденция к улучшению выживаемости. Для пациентов с радикально удаленными опухолями II стадии возможными подходами является динамическое наблюдение или проведение адъювантной терапии фторпиримидинами в монорежиме на протяжении 6 месяцев (капецитабин, de Gramont). Альтернативой 6 месяцам терапии фторпиримидинами являются 4 курса терапии комбинацией XELOX. Решение об адъювантной терапии при II стадии принимается при наличии факторов высокого риска, к которым относятся рТ4, малое количество исследованных лимфоузлов (менее 8), перфорация кишки, опухолевое почкование (tumor budding) 2–3 степени.

Выявление MSI-H/dMMR является фактором благоприятного прогноза и основанием для отказа от послеоперационной ХТ.

### 3.1.3.2. Адъювантная терапия опухолей Фатерова сосочка

Адъювантная терапия опухолей ампулы Фатерова сосочка показана всем пациентам со стадией T2N0 и выше с началом проведения не позднее 12 нед. после операции. Оптимальные сроки — 4–8 нед. после операции при отсутствии противопоказаний и значимых хирургических осложнений. Длительность проведения системной послеоперационной химиотерапии — 6 мес. лечения (при включении в схему лечения ЛТ — 4 мес., см. ниже).

Оптимальный вариант адъювантного лечения при панкреатобилиарном или смешанном типе опухоли остается неизвестным. У большинства пациентов целесообразно применение капецитабина в монорежиме, а также, в отдельных случаях, mFOLFIRINOX.

При кишечном типе опухоли рекомендуется применение режимов XELOX/FOLFOX. При развитии токсической полинейропатии I степени возможна отмена оксалиплатина и продолжение монотерапии фторпиримидинами.

Данные по эффективности послеоперационной ХЛТ опухолей Фатерова сосочка противоречивы. В двух мета-анализах получены противоположные результаты. В наиболее позднем мета-анализе, включившем в себя, в том числе, 6 рандомизированных исследований, не была доказана эффективность химиолучевого подхода. Единственной группой пациентов, получающих пользу от проведения послеоперационной химиолучевой терапии, являются пациенты с позитивными краями резекции, а также с опухолями рТ4. Оптимальной тактикой в данной случае считается проведение системной ХТ в течение 4 мес. с последующим проведением пролонгированного курса одновременной ХЛТ на фоне радиомодификации фторпиримидинами. ЛТ проводится в режиме стандартного фракционирования РОД 1,8–2 Гр, 5 дней в неделю СОД 50–50,4 Гр.

**Таблица 4.** Адъювантная лекарственной терапии рака тонкой кишки и Фатерова сосочка.

Рак тонкой кишки и рак Фатерова сосочка кишечного типа	<p><b>FOLFOX:</b> оксалиплатин 85 мг/м<sup>2</sup> в/в 2-часовая инфузия в 1-й день, кальция фолинат 400 мг/м<sup>2</sup> в/в в течение 2 часов параллельно с оксалиплатином с последующим болюсом 5-фторурацила 400 мг/м<sup>2</sup> в/в и 46-часовой инфузией 5-фторурацила 2400 мг/м<sup>2</sup> (1200 мг/м<sup>2</sup> в сутки) в/в; каждые 14 дней</p> <p><b>XELOX:</b> оксалиплатин 130 мг/м<sup>2</sup> в/в в 1-й день, капецитабин 2000 мг/м<sup>2</sup> в сутки внутрь в 1–14-й дни, каждые 21 день</p> <p>Капецитабин по 1000–1250 мг/м<sup>2</sup> два раза в день внутрь в 1-й–14-й дни, каждые 21 день</p> <p><b>De Gramont:</b> кальция фолинат 400 мг/м<sup>2</sup> в/в в течение 2 часов с последующим болюсом 5-фторурацила 400 мг/м<sup>2</sup> в/в и 46-часовой инфузией 5-фторурацила 2400 мг/м<sup>2</sup> (1200 мг/м<sup>2</sup> в сутки), каждые 14 дней</p>
Рак Фатерова сосочка панкреатобилиарного/ смешанного типа	<p>Капецитабин по 1000–1250 мг/м<sup>2</sup> два раза в день внутрь в 1-й–14-й дни, каждые 21 день</p> <p><b>mFOLFIRINOX:</b> оксалиплатин 85 мг/м<sup>2</sup> в/в 120 мин. В 1-й день, иринотекан 150 мг/м<sup>2</sup> в/в 90 мин. в 1-й день, кальция фолинат 400 мг/м<sup>2</sup> в/в 120 мин. в 1-й день, 5-фторурацил 2400 мг/м<sup>2</sup> в/в инфузия в течение 46 часов в 1-й день, каждые 14 дней</p>

### 3.1.3. Наблюдение после завершения лечения

Преимущества той или иной тактики наблюдения при опухолях тонкой кишки и ампулы Фатерова сосочка не доказаны. Целью активного наблюдения является выявление раннего рецидива, предполагающего возможность применения локальных методов лечения. Информация по наблюдению пациентов после лечения опухолей тонкой кишки в большей степени основана на рекомендациях по ведению колоректального рака. План наблюдения:

- осмотр онкологом, КТ органов брюшной полости и малого таза с в/в контрастированием, определение онкомаркеров СА19-9 и РЭА, рентгенологическое исследование легких каждые 3 мес. в течение первых двух лет, далее — каждые 6 мес. до пяти лет наблюдения;
- после локальной резекции опухоли ампулы Фатерова сосочка эндоскопический контроль с периодичностью каждые 6 мес. в течение двух лет, далее — ежегодно до пяти лет наблюдения.

## 3.2. Распространенный процесс

Аденокарциномы тонкой кишки чаще метастазируют в регионарные лимфатические узлы, печень и по брюшине, однако возможно метастазирование и в другие органы. Инвазия в соседние структуры нетипична. Вовлечение чревных и парааортальных узлов при опухолях ДПК, тощей и подвздошной кишки является признаком отдаленного метастазирования М1.

Метастазирование опухолей ампулы Фатерова сосочка чаще происходит в печень, по брюшине, реже в легкие, плевру и другие органы.

### 3.2.1. Удаление первичной опухоли

Удаление первичного очага при диссеминированном процессе может рассматриваться только с паллиативной целью, например, для устранения кровотечения, обструкции

и т. п. При опухолях ДПК с паллиативной целью может рассматриваться ЛТ, например, при длительном кровотечении невысокой интенсивности. Данных о влиянии резекции первичного очага на показатели выживаемости не существует.

### 3.2.2. Удаление резектабельных метастазов

Существует несколько работ, подтверждающих целесообразность резекции очагов в печени и легких при ограниченном поражении. Рассмотреть возможность метастаз-эктомии целесообразно у пациентов с олигометастатической болезнью и индолентным течением заболевания, однако такие пациенты довольно редки.

Альтернативой хирургическому удалению метастазов может являться стереотаксическая дистанционная ЛТ.

Решение о хирургическом/лучевом лечении при диссеминированном процессе должно приниматься на онкологическом консилиуме в специализированных центрах.

### 3.2.3. Лекарственная терапия

#### 3.2.3.1. Первая линия терапии опухолей тонкой кишки

Данные по лекарственной терапии опухолей тонкой кишки являются крайне ограниченными. Основной пул работ представлен исследованиями 2 фазы, а также ретроспективными работами. В данных исследованиях доказано, что продолжительность жизни пациентов, получающих ХТ, выше по сравнению с симптоматическим лечением.

Стандартными вариантами лечения с наилучшими показателями выживаемости являются схемы с применением фторпиримидинов и оксалиплатина XELOX/FOLFOX. Пациентам, которые не могут получать двухкомпонентную терапию, показано проведение лечения фторпиримидинами в монорежиме — капецитабин или de Gramont.

Бевацизумаб может применяться для лечения пациентов данной группы, однако его эффективность не изучалась в рандомизированных исследованиях.

Применение анти-EGFR препаратов, панитумумаба и цетуксимаба, не рекомендуется в повседневной практике в связи с отсутствием данных об эффективности, а также с учетом предположения о снижении эффективности по аналогии с опухолями правых отделов толстой кишки, схожими с опухолями тонкой кишки по онтогенезу.

Применение других вариантов лечения исследовалось лишь в ретроспективных работах и не рекомендуется к применению в рутинной практике без обоснования. Такими вариантами могут быть комбинация фторпиримидинов и иринотекана (FOLFIRI) или иринотекана в монорежиме.

#### 3.2.3.2. Первая линия терапии опухолей ампулы Фатерова сосочка

В лечении рака ампулы Фатерова сосочка немаловажно определение подтипа опухоли у конкретного пациента — кишечный или панкреатобилиарный.

Опухоли панкреатобилиарного типа рекомендовано лечить по программе терапии опухолей билиарного тракта (см. соответствующий раздел Практических рекомендаций), при которой в качестве первой линии лечения предлагается ХТ по схеме «гемцита-

бин + цисплатин» или «гемцитабин + оксалиплатин», а при прогрессировании, во второй линии — FOLFOX. При этом значение иммуноонкологических препаратов, дурвалумаба и пембролизумаба, показавших эффективность при билиарном раке, не установлено, так как соответствующие исследования не включали в себя пациентов с опухолями Фатерова сосочка; применение иммуноонкологических препаратов без дополнительного обоснования не показано.

Пациентам в ослабленном состоянии возможно назначение монокимиотерапии капецитабином или гемцитабином.

Опухоли кишечного типа, несмотря на отсутствие данных рандомизированных исследований, следует лечить по программе терапии рака тонкой кишки (см. раздел 3.2.3.1.), то есть с использованием режимов XELOX/FOLFOX ± бевацизумаб.

### 3.2.3.3. Вторая и последующая линии терапии

Стандартных вариантов для второй и последующих линий терапии рака тонкой кишки и ампулы Фатерова сосочка не существует. Возможно проведение химиотерапии FOLFOX или FOLFIRI, если данные варианты лечения не применялись ранее.

Целесообразно выполнение ИГХ и генетических исследований, направленных на выявление таргетируемых альтераций — MSI, BRAF, HER2, BRCA/PALB2. При выявлении MSI возможно назначение пембролизумаба или комбинации «ниволумаба + ипилимумаб», при альтерации генов BRAF — комбинации анти-BRAF и анти-MEK препаратов, HER2-трастузумаба или комбинации трастузумаба и пертузумаба.

Пациенту может быть предложено также выполнение расширенных генетических исследований для выявления редких таргетируемых альтераций.

Возможные варианты лекарственной терапии рака тонкой кишки и Фатерова сосочка представлены в табл. 5.

**Таблица 5.** Паллиативная лекарственная терапия рака тонкой кишки и Фатерова сосочка.

Первая линия терапии	
Рак тонкой кишки и рак Фатерова сосочка кишечного типа	<ul style="list-style-type: none"> <li>• Бевацизумаб 7,5 мг/кг в/в каждые 21 день или 5 мг/кг в/в каждые 14 дней (в зависимости от применяемого режима ХТ) в сочетании с любым приведенным ниже режимом:</li> <li>• <b>FOLFOX:</b> оксалиплатин 85 мг/м<sup>2</sup> в/в 2-часовая инфузия в 1-й день, кальция фолинат 400 мг/м<sup>2</sup> в/в в течение 2 часов одновременно с оксалиплатином с последующим болюсом 5-фторурацила 400 мг/м<sup>2</sup> в/в и 46-часовой инфузией 5-фторурацила 2400 мг/м<sup>2</sup> (1200 мг/м<sup>2</sup> в сутки) в/в, каждые 14 дней XELOX: оксалиплатин 130 мг/м<sup>2</sup> в 1-й день, капецитабин 2000 мг/м<sup>2</sup> в сутки внутрь в 1–14-й дни, каждые 21 день</li> <li>• <b>FOLFIRI:</b> иринотекан 180 мг/м<sup>2</sup> в/в 90-минутная инфузия в 1-й день, кальция фолинат 400 мг/м<sup>2</sup> в/в в течение 2 часов одновременно с иринотеканом с последующим болюсом 5-фторурацила 400 мг/м<sup>2</sup> в/в и 46-часовой инфузией 5-фторурацила 2400 мг/м<sup>2</sup> (1200 мг/м<sup>2</sup> в сутки) в/в, каждые 14 дней</li> <li>• Иринотекан 180 мг/м<sup>2</sup> в/в 90-минутная инфузия в 1-й день, каждые 14 дней</li> </ul>

Рак Фатерова сосочка панкреатобилиарного или смешанного типа	<ul style="list-style-type: none"> <li>• <b>GemCis:</b> гемцитабин 1000 мг/м<sup>2</sup> в/в в 1-й и 8-й дни, цисплатин 25 мг/м<sup>2</sup> в/в в 1-й и 8-й дни, каждые 21 день</li> <li>• <b>GemOx:</b> гемцитабин 1000 мг/м<sup>2</sup> в/в в 1-й и 8-й дни, оксалиплатин 100 мг/м<sup>2</sup> в/в в 1-й день, каждые 21 день</li> </ul>
ЕСОГ 2/коморбидность (при всех типах)	<ul style="list-style-type: none"> <li>• Капецитабин по 1000–1250 мг/м<sup>2</sup> два раза в день внутрь в 1-и–14-й дни, каждые 21 день</li> <li>• <b>de Gramont:</b> кальция фолинат 400 мг/м<sup>2</sup> в/в в течение 2 часов с последующим болюсом 5-фторурацила 400 мг/м<sup>2</sup> в/в и последующей 46-часовой инфузией 5-фторурацила 2400 мг/м<sup>2</sup> (1200 мг/м<sup>2</sup> в сутки) в/в, каждые 14 дней</li> <li>• Гемцитабин 1000 мг/м<sup>2</sup> в/в в 1-й, 8-й и 15-й дни, каждые 28 дней</li> </ul>
<b>Вторая и последующая линии терапии</b>	
Если не применялось ранее	<ul style="list-style-type: none"> <li>• <b>FOLFOX:</b> оксалиплатин 85 мг/м<sup>2</sup> в/в 2-часовая инфузия в 1-й день, кальция фолинат 400 мг/м<sup>2</sup> в/в в течение 2 часов одновременно с оксалиплатином с последующим болюсом 5-фторурацила 400 мг/м<sup>2</sup> в/в и 46-часовой инфузией 5-фторурацила 2400 мг/м<sup>2</sup> (1200 мг/м<sup>2</sup> в сутки) в/в, каждые 14 дней</li> </ul>
Если не применялось ранее	<ul style="list-style-type: none"> <li>• <b>FOLFIRI:</b> иринотекан 180 мг/м<sup>2</sup> в/в 90-минутная инфузия в 1-й день, кальция фолинат 400 мг/м<sup>2</sup> в/в в течение 2 часов одновременно с иринотеканом с последующим болюсом 5-фторурацила 400 мг/м<sup>2</sup> в/в и 46-часовой инфузией 5-фторурацила 2400 мг/м<sup>2</sup> (1200 мг/м<sup>2</sup> в сутки) в/в, каждые 14 дней</li> </ul>
При гиперэкспрессии или амплификации HER2	<ul style="list-style-type: none"> <li>• Трастузумаб + пертузумаб: трастузумаб 8 мг/кг в/в (нагрузочная доза) в 1-й день 1-го цикла, затем — 6 мг/кг в/в каждые 3 недели, пертузумаб 840 мг в/в (нагрузочная доза) в 1-й день 1-го цикла, затем — 420 мг в/в, каждые 21 день</li> </ul>
При MSI-H/dMMR	<ul style="list-style-type: none"> <li>• Пембролизумаб 200 мг в/в 30-минутная инфузия каждые 3 нед. или 400 мг в/в капельно каждые 42 дня</li> <li>• Ниволумаб 3 мг/кг в/в капельно 30 минут каждые 3 недели и ипилимумаб 1 мг/кг в/в капельно 30 минут 1 раз в 3 недели (4 введения, в дальнейшем продолжается монотерапия ниволумабом в дозе 240 мг или 3 мг/кг в/в капельно 1 раз в 2 нед. или 480 мг в/в капельно 1 раз в 4 нед.)</li> </ul>
BRAF + MEK-ингибитор (только при мутации BRAF V600E)	<ul style="list-style-type: none"> <li>• Дабрафениб 150 мг внутрь 2 раза в сутки + траметиниб 2 мг внутрь 1 раз в сутки ежедневно длительно</li> <li>• Вемурафениб 960 мг внутрь 2 раза в день ежедневно + кобиметиниб 60 мг в сутки 21 день приема, 7 дней перерыв</li> </ul>